

Gefäßversorgung des Dickdarms

Zäkum →	Aa. caecalis anterior/posterior
• Appendix →	A. appendicularis
Kolon	
• Colon ascendens →	A. ileocolica, A. colica dextra
• Colon transversum →	A. colica media
• Colon descendens →	A. colica sinistra
Sigma →	Aa. sigmoideae
Rektum	A. rectalis superior A. rectalis inferior

**Endäste der
A. mesenterica superior**

**Endäste der
A. mesenterica inferior**

A. pudenda interna

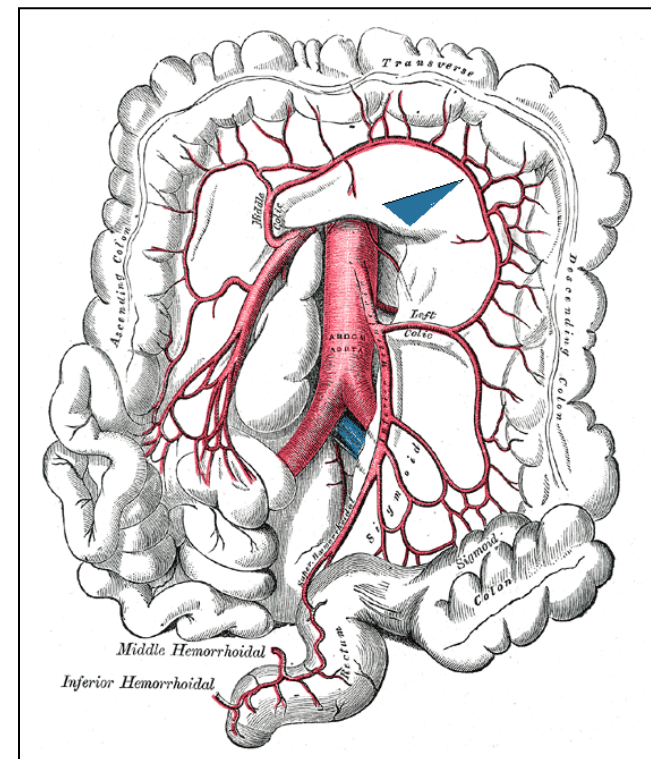


Abb. aus: Gray's Anatomy of the Human Body, 1918
Blaue Pfeilmarkierung = Riolan'sche Anastomose